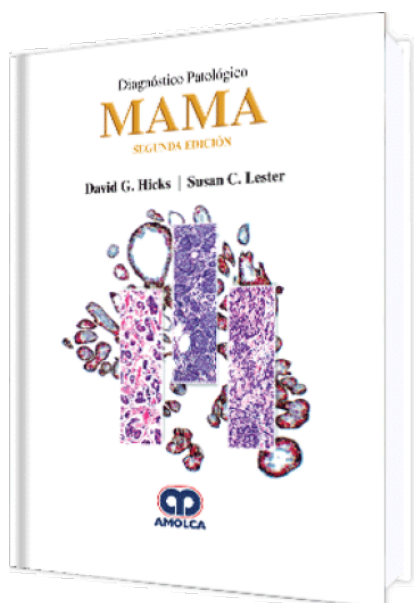


## Diagnóstico Patológico Mama. 2 Edición

**Autor:** David G. Hicks



**ESPECIALIDAD:** Ginecología y Obstetricia

### CARACTERÍSTICAS:

ISBN:	9789585426351
Impresión:	A color - Formato: 21,5 x 28 cm
Tapa:	Dura
Número de Páginas:	710
Año de publicación:	2018
Número de tomos:	0
Peso:	3.32 kg
Edición:	2

### DESCRIPCIÓN

Al formar parte de la altamente considerada serie de Diagnóstico Patológico, este tomo actualizado es una referencia visualmente impresionante y fácil de usar que cubre todos los aspectos de la patología mamaria. Las imágenes excepcionales, que incluyen patología macro y microscópica, una amplia gama de inmunohistoquímica de apoyo y las ilustraciones médicas detalladas con numerosos ejemplos de hallazgos morfológicos, hacen de este una ayuda de diagnóstico invaluable para todos los patólogos practicantes, residentes o fellows. Esta segunda edición incorpora los conocimientos clínicos, patológicos, histológicos y moleculares más recientes en el campo para proporcionar una visión global de todos los aspectos claves relevantes para la práctica actual.



#### SECCIÓN 1: MAMA NORMAL

Histología de la mama normal.

Cambios en el ciclo de vida de las mamas.

#### SECCIÓN 2: MUESTRAS DE MAMA, PROCEDIMIENTO

Consideraciones generales.

Biopsias con aguja gruesa.

Escisiones.

Márgenes y rescisiones.

Mastectomías.

Mamoplastias de reducción.

#### SECCIÓN 3: PATRONES DIAGNÓSTICOS

Información general de lesiones papilares.

Información general de lesiones de células fusiformes.

#### SECCIÓN 4: TRASTORNOS DEL DESARROLLO

Papilomatosis juvenil.

Ginecomastia.

Hamartoma (fibroadenolipoma).

#### SECCIÓN 5: LESIONES EPITELIALES BENIGNAS

Epidemiología: lesiones que confieren mayor riesgo de carcinoma de mama.

Cambios no proliferativos.

Cambio de células columnares, hiperplasia de células columnares y atipia epitelial plana.

Lesiones tipo mucocele.

Esferulosis colagenosa.

Hiperplasia ginecomastoide.

Tumor siringomatoso del pezón.



Adenosis esclerosante.

Hiperplasia epitelial.

Lesión esclerosante radial/cicatriz radial.

Papiloma, conducto grande y conducto pequeño.

Adenoma del pezón.

Adenosis microglandular.

Hiperplasia ductal atípica.

Hiperplasia lobular atípica.

#### SECCIÓN 6: CARCINOMAS

Factores de riesgo de desarrollar carcinoma de mama.

#### CARCINOMA IN SITU.

Carcinoma lobular in situ.

Carcinoma ductal in situ.

Carcinoma ductal in situ, enfermedad de Paget.

Carcinoma ductal in situ con microinvasión.

232 Carcinoma papilar encapsulado.

#### TIPOS DE CARCINOMA INVASIVO.

Carcinoma ductal invasivo (adenocarcinomas de tipo no especial).

Carcinoma lobular invasivo.

Variantes del carcinoma lobular invasivo.

Carcinoma tubular/cribiforme.

Carcinoma tubulolobulillar.

Carcinoma con características medulares.

Carcinoma mucinoso (coloide).

Carcinoma papilar invasivo.



Carcinoma micropapilar invasivo.

Carcinoma metaplásico.

Carcinoma adenoescamoso de bajo grado.

Carcinoma de tipo basal.

Carcinoma quístico adenoide.

Carcinoma secretor.

Carcinoma HER2 positivo.

Carcinoma inflamatorio.

Carcinoma apocrino invasivo.

Carcinoma con características neuroendocrinas.

Carcinoma invasivo con células gigantes tipo osteoclasto.

Carcinoma con componente intraductal extensivo.

#### FACTORES PRONÓSTICOS Y PREDICTIVOS.

Introducción: factores pronósticos y predictivos.

Tamaño y múltiples focos.

Carcinomas T4 AJCC (afectación de la pared torácica o de la piel).

Metástasis del ganglio linfático.

Grado histológico.

Invasión linfovascular.

Receptores hormonales (ER/PR).

HER2.

Carcinoma recurrente local.

Terapia neoadyuvante.

Células tumorales circulantes.

NUEVOS ABORDAJES PARA CÁNCER DE MAMA - EVALUACIÓN UTILIZANDO PRUEBAS MULTIGÉNICAS.



Análisis de DNA.

Perfiles de expresión, mRNA.

Perfiles de expresión, prueba Oncotype DX.

Perfiles de expresión, prueba MammaPrint.

Perfiles de expresión, Prosigna (NanoString)/PAM50.

Perfiles de expresión, proteína.

#### SECCIÓN 7: LESIONES ESTROMALES

Fibroadenoma.

Tumor filoides.

Hiperplasia estromal pseudoangiomatosa.

Miofibroblastoma.

Lipoma y angioliipoma.

Mastopatía diabética/mastopatía linfocítica.

Tumor de células granulares.

Fascitis nodular.

Fibromatosis.

Hemangiomas.

Hiperplasia endotelial papilar.

Lesiones vasculares atípicas de la piel.

Angiosarcoma.

Sarcomas.

#### SECCIÓN 8: LESIONES INFLAMATORIAS

Absceso lactacional.

Necrosis grasa.

Ectasia ductal.



Metaplasia escamosa de los conductos galactóforos.

Mastitis lobular granulomatosa.

Mastitis granulomatosa neutrofílica quística.

Patología de implantes.

Sarcoidosis.

Amiloide de la mama.

Mastitis lúpica.

Mastitis esclerosante relacionada con IgG4.

#### SECCIÓN 9: OTROS TIPOS DE MALIGNIDADES

Metástasis a la mama.

Linfoma.

#### SECCIÓN 10: ENFERMEDAD DE MAMA HEREDITARIA

Cáncer hereditario.

Síndrome de cáncer de mama/ovárico hereditario: BRCA1.

Síndrome de cáncer de mama/ovárico hereditario: BRCA2.

Síndrome de Li-Fraumeni/síndrome tipo Li-Fraumeni.

#### SECCIÓN 11: PRESENTACIONES INUSUALES DE LESIONES MAMARIAS

Carcinoma de mama, masculino.

Cambios iatrogénicos.