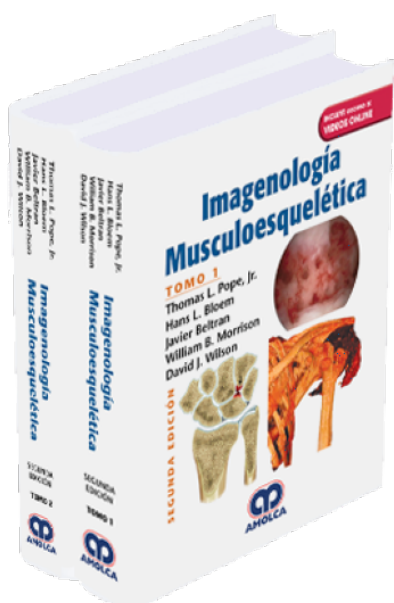


## Imagenología Musculoesquelética. 2 Edición

**Autor:** Thomas L. Pope



**ESPECIALIDAD:** Ortopedia y Traumatología

**CONTIENE:** Video

### CARACTERÍSTICAS:

ISBN:	9789585426122
Impresión:	A color - Formato: 21,5 x 28 cm
Tapa:	Dura
Número de Páginas:	1360
Año de publicación:	2018
Número de tomos:	2
Peso:	4.84 kg
Edición:	2

### DESCRIPCIÓN

"En su segunda edición completamente revisada y actualizada, Imagenología Musculoesquelética cubre cada aspecto de la radiología musculoesquelética. Incorpora las últimas modalidades de diagnóstico y técnicas intervencionistas, al igual que temas que se deben leer como imágenes de la cadera, ingle y cartílago: pinzamientos recientemente descritos y nuevos conceptos sobre la cadera, incluyendo la patología del ligamento teres. La accesibilidad en impreso, online y a través de dispositivos portátiles hacen de la Imagenología Musculoesquelética una fuente completa para la investigación y confiable, tanto para lectura como para referencia. Esta publicación es un título clave en la popular Serie de Radiología, la cual brinda una guía experta basada en la evidencia alrededor del mundo."



Tomo 1.-

1 Principios generales de la imagenología

PARTE 1 LESIÓN

SECCIÓN UNO ESQUELETO AXIAL

2 Principios generales de la lesión ósea

3 Imágenes de traumatismo facial y de cráneo

4 Lesiones de la columna cervical

5 Lesiones de la caja torácica y la columna toracolumbar

SECCIÓN DOS ESQUELETO APENDICULAR

Extremidades superiores

6 Hombro normal

7 Lesiones óseas de la cintura escapular

8 Síndromes de pinzamiento de hombro

9 Inestabilidad glenohumeral

10 Codo normal

11 Lesión ósea aguda del codo y el antebrazo

12 Lesiones de tejido blando en el codo

13 Muñeca normal

14 Lesión ósea aguda de la muñeca

15 Alteración interna de la muñeca

16 Trauma óseo agudo de la mano

17 Neuropatías de compresión y atrapamiento en extremidades superiores

18 Lesiones de tejidos blandos de la mano y la muñeca

Extremidades inferiores

19 Pelvis y caderas normales



- 20 Lesión ósea aguda de la pelvis y el acetábulo
- 21 Pubalgia atlética
- 22 Lesión ósea aguda de la cadera y el fémur proximal
- 23 Alteración interna de la cadera y el fémur proximal
- 24 Rodilla normal
- 25 Lesiones óseas agudas de la rodilla
- 26 Alteración articular interna de la rodilla: lesiones meniscales
- 27 Alteración articular interna de la rodilla: lesiones de los ligamentos
- 28 Alteración articular interna de la rodilla: lesiones del tendón
- 29 Alteración articular interna de la rodilla: lesiones de cartílago y osteocondrales
- 30 Tobillo y pie normales
- 31 Lesión ósea aguda del tobillo y el pie
- 32 Lesiones de tejidos blandos del tobillo: Lesiones de ligamentos
- 33 Lesiones de tejidos blandos del tobillo: Lesiones de tendón
- 34 Lesiones de tejidos blandos del tobillo: lesiones osteocondrales y pinzamiento
- 35 Neuropatías por atrapamiento y compresión de la extremidad inferior
- 36 Imagenología del antepié
- SECCIÓN TRES LESIONES PEDIÁTRICAS
- 37 Lesiones de extremidad inferior en niños
- 38 Lesiones de extremidad superior en niños
- 39 Manifestaciones esqueléticas de lesión Pediátrica no accidental
- SECCIÓN CUATRO OTRAS LESIONES MUSCULOESQUELÉTICAS
- 40 Lesión por estrés
- 41 Efectos de la radiación en el sistema musculoesquelético
- 42 Complicaciones del trauma óseo



43 Lesión muscular y secuelas

44 Síndrome de dolor regional complejo

Tomo 2.-

PARTE 2 ARTROPATÍAS Y TRASTORNOS NEUROLÓGICOS/ MUSCULARES Y ENFERMEDAD DE TEJIDO CONECTIVO

45 Trastornos degenerativos de la columna

46 Envejecimiento

47 Enfermedad degenerativa: fisiología e imagenología avanzada

48 Artritis reumatoidea

49 Artritis psoriásica y espondiloartropatía psoriásica

50 Artritis reactiva

51 Espondilitis anquilosante

52 Esclerodermia progresiva

53 Lupus eritematoso sistémico

54 Enfermedad mixta del tejido conectivo

55 Artritis idiopática juvenil

56 Miopatía inflamatoria idiopática

57 Hemocromatosis

58 Ocronosis

59 Hiperostosis esquelética idiopática difusa y osificación del ligamento

longitudinal posterior

60 Gota

61 Artritis cristalina

62 Osteoartropatía neuropática

PARTE 3 INFECCIÓN

63 Patología intraarticular no inflamatoria



64 Infección de tejidos blandos: celulitis, piomiositis, absceso, artritis séptica

65 Infección apendicular

66 Infección en la columna vertebral

67 Infección en pie diabético

68 Infecciones pediátricas

69 Infección por HIV y SIDA

70 Infección por micobacterias atípicas

#### PARTE 4 ENFERMEDADES HEMATOLÓGICAS Y VASCULARES

71 Principios generales de MRI de médula ósea

72 Lesiones óseas isquémicas

73 Hemofilia y trastornos relacionados

74 Anemia falciforme

75 Talasemia

76 Mielofibrosis

#### PARTE 5 ENFERMEDADES METABÓLICAS, HORMONALES Y SISTÉMICAS

77 Osteoporosis

78 Hiperparatiroidismo, osteodistrofia renal, osteomalacia y raquitismo

79 Amiloidosis

80 Trastornos pituitarios y tiroideos

81 Enfermedad de Gaucher

82 Enfermedades de almacenamiento

83 Osteogénesis imperfecta

84 Síndrome de Marfan

85 Enfermedad de Paget

86 Osteoartropatía hipertrófica



87 Sarcoidosis

88 Esclerosis tuberosa

89 Trastornos óseos y de tejidos blandos relacionados con fármacos

#### PARTE 6 TUMORES MUSCULOESQUELÉTICOS Y LESIONES TUMORALES

90 Paciente con tumor óseo o lesión ósea tumoral

91 Paciente con masa de tejido blando

92 Tumores óseos primarios

93 Mieloma

94 Lesiones óseas tumorales

95 Tumores de tejidos blandos

96 Lesiones tumorales del tejido blando

97 Enfermedad metastásica

98 Estrategias de tratamiento para tumores musculoesqueléticos y lesiones tumorales

99 Estadificación de los tumores de tejido blando y hueso

100 Monitoreo de la terapia en tumores de hueso y tejido blando

#### PARTE 7 DESARROLLO DE DISPLASIAS CLÍNICAMENTE RELEVANTES

101 Alteraciones de crecimiento focal

102 Desarrollo de displasia de cadera

103 Coaliciones

104 Displasias

105 Deformidad espinal

#### PARTE 8 IMÁGENES POSTQUIRÚRGICAS Y COMPLICACIONES

106 Principios y complicaciones de dispositivos ortopédicos

107 Hombro postoperatorio

108 Codo, muñeca y mano postoperatorios



109	Postoperatorio de cadera
110	Rodilla postoperatoria
111	Postoperatorio de tobillo y pie
112	Imagen de la extremidad residual después de la amputación
113	Infecciones postoperatorias
PARTE 9 MISCELÁNEOS	
114	Articulación temporomandibular
115	Imágenes dentales
116	Variantes normales
PARTE 10 PROCEDIMIENTOS MUSCULOESQUELÉTICOS	
117	Biopsia: tejido blando
118	Biopsia percutánea del esqueleto apendicular
119	Biopsia percutánea de la columna vertebral
120	Ablación de tumor
121	Inyecciones espinales
122	Discografía
123	Vertebroplastia y cifoplastia
124	Terapias percutáneas intradiscales
125	Procedimientos de ultrasonido
APÉNDICES	
Apéndice 1 Mediciones utilizadas con más frecuencia en imagenología ortopédica	
Apéndice 2 Dispositivos ortopédicos	
Apéndice 3 Fracturas con nombres	
Apéndice 4 Enfermedades con nombres	
Apéndice 5 Signos y hallazgos clásicos en radiología musculoesquelética	