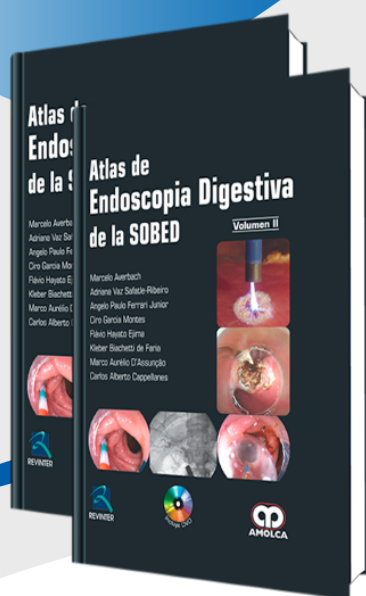


FICHA »
TÉCNICA



Atlas de Endoscopia Digestiva de la SOBED

Autor: Marcelo Averbach

ESPECIALIDAD: Gastroenterología

» Características

ISBN: 9789588760285

Tapa: Dura

Año de publicación: 2013

Peso: 0 kg

Impresión: A color -
Formato: 23 x 31 cm

Número de páginas: 746

Número de tomos: 2

Edición: 0

» Descripción

Estimados amigos de la SOBED, La idea que la SOBED tuviese su Atlas de Endoscopia más que un proyecto de la Dirección Ejecutiva, fue todo un reto. Es un desafío, porque una publicación de esta magnitud requiere de la selección de imágenes con magnífica resolución, excelente calidad editorial además de la habilidad de nuestro Comité Científico, quienes hicieron que este proyecto fuese una realidad en un espacio limitado de tiempo. El objetivo fue un trabajo donde, con un texto práctico, se presentaron las imágenes de los procedimientos endoscópicos diagnósticos y terapéuticos. El maravilloso resultado de esta labor se encuentra en nuestras manos.

Acaba de nacer el primer Atlas de Endoscopia de la SOBED. Este es otro “hijo” de la SOBED que, al igual que todos los niños necesita ser atendido, guiado, educado, hasta la fecha, para servir de ejemplo para las generaciones futuras. El reto fue superado. Felicitaciones a todos los miembros de la SOBED.

»CONTENIDO 

VOLUMEN I.

Parte I: Esófago

- 1.- Esófago – Aspecto Normal.
- 2.- Cromoendoscopia del Esófago.
- 3.- Esófago – Afecciones Congénitas y Aspectos Postquirúrgicos.
- 4.- Alteraciones de la Motilidad, Calibre y Hernias.
- 5.- Endoscopia Digestiva Alta en la Enfermedad de Reflujo Gastroesofágico.
- 6.- Esofagitis por Agentes Corrosivos, Descamativa, Actínica.
Lesiones Cáusticas de Esófago - Esofagitis Descamativa - Esofagitis Actínica.
- 7.- Tumores de Esófago.
- 8.- Esofagitis Infecciosas.
- 9.- Otras Esofagitis.

Parte II: Estómago

- 10.- Estómago Normal.
- 11.- Cromoscopia y Magnificación en el Diagnóstico de las Lesiones Gástricas.
- 12.- Gastritis.
- 13.- Afecciones Vasculares del Tracto Digestivo.
- 14.- Estómago – Úlcera Péptica.
- 15.- Estómago Operado.
- 16.- Tumores y Pólipos.
- 17.- Otras Anormalidades Gástricas.

Parte III: Duodeno

- 18.- Duodeno Normal.
- 19.- Duodeno – Duodenitis.
- 20.- Úlcera Péptica Duodenal.
- 21.- Neoplasias del Duodeno.

Parte IV: Intestino delgado

- 22.- Aspectos normales del Intestino Delgado – Cromoscopia.
- 23.- Poliposis Intestinales.
- 24.- Intestino Delgado – Enfermedad Inflamatoria Intestinal.
- 25.- Enfermedades Infecciosas y Parasitarias.
- 26.- Tumores.
- 27.- Intestino Delgado – Atrofia Intestinal.
- 28.- Lesiones Vasculares del Intestino Delgado.
- 29.- Enteroscopia en Pacientes Operados.
- 30.- Miscelánea.

Parte V: Colon

- 31.- Anatomía del Intestino Grueso y del Íleon.
- 32.- Magnificación de la Imagen y Cromoscopia.
- 33.- Enfermedad Diverticular del Colon.
- 34.- Lesiones Vasculares del Colon.
- 35.- Enfermedades Inflamatorias del Colon.
- 36.- Enfermedades Infectoparasitarias.
- 37.- Colopatía Isquémica.