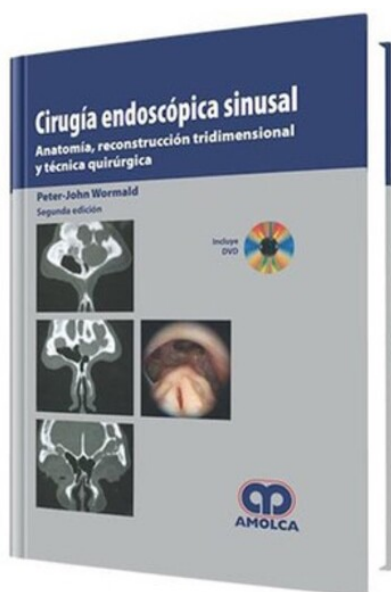


Cirugía endoscópica sinusal. 2 Edición

Autor: Peter John Wormald



ESPECIALIDAD: Cirugía

CARACTERÍSTICAS:

ISBN:	9789588473031
Impresión:	Color - Tamaño: 21,50 cm x 28,00 cm
Tapa:	Dura
Número de Páginas:	247
Año de publicación:	2010
Número de tomos:	0
Peso:	0 kg
Edición:	2

DESCRIPCIÓN

Se espera que la descripción en este texto de la anatomía y las técnicas quirúrgicas sea lo suficientemente clara para que el lector las aplique en su práctica diaria. Los conceptos son presentados con un uso extenso de las ilustraciones, imágenes de TAC, resonancia magnética y fotografías Postoperatorias. Adicionalmente el DVD incluye ejercicios que permiten a lector realizar la reconstrucción tridimensional y desarrollar el plan quirúrgico,



- Contenido del DVD- Prólogo-Prefacio-Agradecimientos1. Montaje y ergonomía de la cirugía endoscópica sinusal2. El campo quirúrgico en la cirugía endoscópica sinusal3. Radiología4. Turbinoplastia inferior motorizada y septoplastia endoscópica5. Uncinectomía y antrostomía del meato medio, incluyendo punción de la fosa canina6. Anatomía del receso frontal y del seno frontal con reconstrucción tridimensional7. Abordaje quirúrgico del seno frontal y el receso frontal8. Cirugía de la bula etmoidal, cornete medio, etmoides posterior y esfenoidotomía, incluyendo reconstrucción tridimensional del etmoides posterior9. Abordajes extendidos del seno frontal: Procedimiento endoscópico de Lothrop Modificado10. Ligadura de la arteria esfenopalatina y neurotomía vidiana11. Dacriocistorrinostomía endoscópica motorizada12. Cierre de fístula de líquido cefalorraquídeo13. Resección endoscópica de tumores pituitarios14. Descompresión orbital endoscópica para el exoftalmos, hemorragia orbital aguda y absceso orbitario subperióstico15. Descompresión endoscópica del nervio óptico16. Resección endoscópica de tumores que involucran el seno maxilar, fosa terigopalatina y fosa infratemporal17. Resección endoscópica de la Trompa de Eustaquio y el espacio posnasal18. Resección endoscópica de tumores clivales y de la fosa craneal posterior19. Resección endoscópica de tumores de fosa craneal anterior-Índice temático